

Baş Boyun Ağrısında Akla Getirilmesi Gereken Bir Anomali: Kimmerle Anomalisi

An Anomaly to Consider in Head and Neck Pain: Kimmerle's Anomaly

¹Hafize ÇOBAN^a, ²Gönül ERTUNÇ GÜLÇELİK^b, ³Ebru SEVER^{b,c}, ⁴Gamze AYDOĞAN^{b,d},
⁵Rabia TERZİ^b

^aKonya Şehir Hastanesi Fiziksel Tıp ve Rehabilitasyon Kliniği, Konya, Türkiye

^bKocaeli Sağlık ve Teknoloji Üniversitesi Sağlık Bilimleri Fakültesi, Fizyoterapi ve Rehabilitasyon Bölümü, Kocaeli, Türkiye

^cİstanbul Medipol Üniversitesi Sağlık Bilimleri Enstitüsü, Fizyoterapi ve Rehabilitasyon Doktora Programı, İstanbul, Türkiye

^dMarmara Üniversitesi Sağlık Bilimleri Enstitüsü, Spor Sağlık Bilimleri Doktora Programı, İstanbul, Türkiye

ÖZET Kimmerle anomalisi (KA), servikal birinci vertebranın posterior arki ve superior faset eklemin posterior marjini arasında ossifiye kemik köprü olarak tanımlanmış bir anatomik varyanttır. Komplet ya da inkomplet, tek ya da çift taraflı olabilir. Genellikle asemptomatik bir anomali olmasına rağmen, bazen vertebral arter ve ona komşu nöral yapılarda kompresyon oluşması sonucunda semptomatik hale gelebilir. Nedeni açıklanamayan baş boyun ağrıları ve vertebroziler yetmezlik bulguları ile kliniğe başvuran genç yetişkin bireylerde KA mutlaka akla getirilmesi gereken bir klinik durumdur. Bu hastaların servikal travmalardan, manipülatif uygulamalardan kaçınmaları önerilmelidir. Operasyon öncesi hasta değerlendirirken bu anomalinin dikkatlice değerlendirilmesi olası komplikasyonların gelişimini engellemek açısından önemlidir.

Anahtar Kelimeler: Baş ağrısı; boyun ağrısı; Kimmerle anomalisi

ABSTRACT Kimmerle's anomaly (KA) is an anatomical variant defined as an ossified bony bridge between the posterior arch of the first cervical vertebra and the posterior margin of the superior facet joint. It may be complete or incomplete, unilateral or bilateral. Although it is usually an asymptomatic anomaly; sometimes it may become symptomatic due to the development of pressure on the vertebral artery and the neural structures adjacent to the vertebral artery. KA is a clinical condition that must always be considered. These patients should be advised to avoid cervical trauma and manipulative interventions. These patients should be advised to avoid cervical traumas and manipulative applications. Careful evaluation of this anomaly during preoperative patient evaluation is important in order to prevent the development of possible complications.

Keywords: Head pain; neck pain; Kimmerle's anomaly

Kimmerle anomalisi (KA) ilk defa 1930 yılında Kimmerle tarafından tanımlanan, servikal birinci vertebranın posterior arki ve superior faset eklemin posterior marjini arasında ossifiye kemik köprü olarak tanımlanmış bir anatomik varyanttır.¹ Bilimsel literatürde Foramen Arcuate, Foramen Arcuate Atlantis, Foramen Retroarticulare, Ponticulus Posterior, Pon-

ticulus Lateralis Atlantis, Ponticuli Posticus, Canalis Bildungii gibi farklı isimlerle de anılır. Büyük oranda asemptomatik bir anomali olmasına rağmen; bazen vertebral arter ve ona komşu nöral yapılarda kompresyon oluşması sonucunda semptomatik hale gelebilir.² Bu olgu sunumunda baş boyun ağrısı ve vertebroziler yetmezlik bulguları ile semptomatik

Correspondence: Ebru SEVER

Kocaeli Sağlık ve Teknoloji Üniversitesi Sağlık Bilimleri Fakültesi, Fizyoterapi ve Rehabilitasyon Bölümü, Kocaeli, Türkiye

E-mail: ebru.sever@kocaelisaglik.edu.tr



Peer review under responsibility of Journal of Physical Medicine and Rehabilitation Science.

Received: 24 Dec 2024

Received in revised form: 06 Feb 2025

Accepted: 09 Feb 2025

Available online: 19 Feb 2025

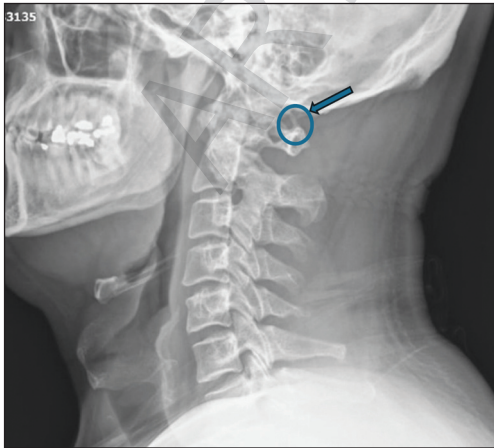
1307-7384 / Copyright © 2025 Turkey Association of Physical Medicine and Rehabilitation Specialist Physicians. Production and hosting by Türkiye Klinikleri.

This is an open access article under the CC BY-NC-ND license (<https://creativecommons.org/licenses/by-nc-nd/4.0/>).

hale gelmiş KA'ya sahip bir erkek hasta sunulmuş ve literatür eşliğinde tartışılmıştır.

OLGU SUNUMU

Kırk iki yaşında erkek hasta baş, boyun ve göz kürelerinde ağrı, ensede uyuşma, baş dönmesi, göz kararması, yüzünde sıcaklık hissi yakınmaları ile kliniğimize başvurdu. Özgeçmişinde kolesistektomi operasyonu dışında önemli bir özelliği bulunmuyordu. Şikâyetleri 2 yıldır mevcuttu. Son 1 aydır şikâyetlerinde artış yaşadığını belirtti. Boyun ağrısının hareketle arttığını, baş dönmesinin ani boyun hareketleriyle ve ayağa kalkınca şiddetlendiğini belirtti. Baş ağrısı ve baş dönmesi yakınması ile daha önce nöroloji kliniğine başvuran hastada patoloji saptanmadığı ve fiziksel tıp ve rehabilitasyon kliniğine yönlendirildiği öğrenildi. Fizik muayenesinde servikal vertebral eklem hareketleri açıktı. Lateral fleksiyonlarda ve rotasyonlarda ağrı gözlemlendi. Paravertebral kaslarda minimal spazm bulunuyordu. Kompresyon ve distraksiyon testleri negatifti. C2 dermatomunda hipoestezi dışında bir nörodefisiti bulunmuyordu. Trapez üst kesimlerinde tetik noktalar mevcuttu. Hastanın laboratuvar değerleri normaldi. Servikal X ışını incelemesinde KA tespit edildi (Resim 1). Servikal vertebral manyetik rezonans görüntüleme belirgin bir patoloji izlenmedi. Vertebro baziler doppler ultrasonografi normal bulunan hastanın, provokatif pozisyonda (boyun ekstansiyonda ve rotasyonda) çekilen vertebrobaziler doppler ultrasonografisinde kan akımlarında azalma tespit edildi. Göz kürelerin-



RESİM 1: Lateral servikal grafisi; 1. Servikal vertebranın posteriorundaki osseöz halka.

deki ağrı için istenen göz kliniği konsültasyonunda önemli patoloji saptanmadı. Baş dönmesi yakınması için kulak burun boğaz kliniği konsültasyonunda patoloji saptanmadı. Şikâyetlerinin KA'ya bağlı olduğu düşünüldükçe konservatif tedavi uygulandı. Medikal tedavi olarak Etodolak (Etol SR 600, Nobel ilaç) 600 mg 1x1 verildi. Fizik tedavi programı olarak 10 seans ultrason (1,5 W/cm²), infraruj, TENS ve izometrik güçlendirme egzersizlerinden oluşan bir program verildi. Hastaya KA nedeniyle servikal travmalara karşı dikkatli olması, servikal manipülasyon gibi işlemlerden uzak durması, aşırı boyun ekstansiyonu ve rotasyonundan kaçınılması hatırlatıldı. Şikâyetleri gerileyen hasta takibe alındı. Hastadan bilgilendirilmiş onam alınmıştır.

TARTIŞMA

KA sıklığı, literatürde %5,1 ile %37,8 arasında bildirilmiştir.³ KA görülme sıklığı, çalışmalardaki değerlendirme ölçütlerine göre farklılıklar göstermektedir. Otopsi incelemelerinde radyolojik incelemelere göre daha yüksek oranda tespit edilmiştir.⁴ Tambawala ve ark. tarafından 500 hasta üzerinde yapılan lateral dijital sefalometrik radyografilerde insidansı %15,8 olarak saptanmış olup, kadınlarda (%17,9) erkeklere (%13,1) göre daha yaygın olduğu gözlemlenmiştir. Aynı çalışmada, anomalinin komplet ya da inkomplet, tek ya da çift taraflı olabileceği ve komplet tipin (%9,3), parsiyel tipten (%8,7) daha sık olduğu, tek taraflı olanın ise çift taraflıdan daha sık olduğu (%7,6 ve %5,4) bildirilmiştir.⁵ Hastamızda komplet tipte bir anomali vardı.

Bayrakdar ve ark., 49-81 yaş aralığında prevalansın en yüksek olduğunu belirtmiştir.⁶ Bazı çalışmalarda ise, prevalans ile yaş arasında anlamlı bir fark bulunamamıştır.⁷ KA gelişiminde genetik etkilerin de önemli olduğuna dair çalışmalar bulunmaktadır.⁸ KA prevalansı bölgesel ve etnik olarak değişkenlik göstermektedir. Kuzey Amerikalı popülasyonlarda daha yaygın olduğu, ancak Hindistanlılar ve Güney Korelilerde daha az görüldüğü bildirilmiştir.⁹

KA semptomatik ve asemptomatik olarak görülebilir. Semptomatik olgularda klinik tablo oldukça çeşitlidir. Vasküler ve nörojenik türde baş ağrıları,

baş dönmesi, retro orbital ağrı, omuz, kol, boyun ve orofasiyal bölge ağrısı, vejetatif semptomlar, vazomotor yüz rahatsızlıkları, yutma ve fonasyon bozuklukları, vertebral yetersizlik bulguları, çift görme bu anomalide görülebilecek klinik tablolardır. Vertebro-baziler yetmezliğin klinik tablosu yalnızca hastaların %1,0-5,5'inde gelişir. Tetikleyici faktörlerin (Boyun Kamçı Yaralanması) travmalar, fizyolojik olmayan pozisyonda (hiperekstansiyon, baş rotasyonu vb.) kalma) etkisiyle semptomlar şiddetlenir.¹⁰ KA, vertebro-baziler alanda akut serebrovasküler bozuklukların da nedeni olabilir.¹¹ Bu anomaliye sahip bazı vakalarda nörosensoryel işitme kaybının ortaya çıkabildiği de bildirilmiştir.¹² Çalışmalarda komplet anomaliye sahip hastaların, parsiyel anomaliye sahip hastalardan daha fazla semptom yaşadıkları belirtilmiştir.¹¹ Hastamızda komplet anomali izlenmiş bu nedenle semptomatik olduğu düşünülmüştür.

KA'daki klinik semptomların incelendiği bir çalışmada semptomların en sık olarak yaşamın üçüncü ve dördüncü 10 yılında (vakaların %65'i) ortaya çıktığı belirtilmiştir. Hastamızın semptom başlangıç yaşı ile uyumludur. Baş ağrıları klinik olarak gerilim tipi baş ağrıları (%50), vasküler baş ağrıları (%26) ve nevralsi (%24) şeklinde izlenmiştir. Baş ağrılarında baş dönmesi (%59) ve vakaların üçte birinde mide bulantısının eşlik ettiği görülmüştür. Yaklaşık %10 hastada kusma, parestezi, kısa süreli bilinç kaybı gibi ek semptomlar da görüldüğü bildirilmiştir.¹³ Vakamızda baş ağrısına baş dönmesi yakınması da eşlik etmekteydi.

Literatürde KA'nın komplet formunun üçüncü vertebral arter segmentini (V3), C1 spinal sinirini ve peri arteriyel sempatik pleksusu sıkıştırarak Barré-Liéou sendromuna neden olabileceği bildirilmiştir.¹⁴ Ayrıca bu anomali cerrahi olarak C1-C2 stabilizasyonu gereken durumlarda komplikasyonlara neden olabilmektedir.⁹ Kranioservikal bölge cerrahisi dışında farklı bir cerrahi prosedürde bir vakada vertebro-baziler inme vakası bildirilmiştir. Operasyon sırasındaki hiperekstansiyonun vertebral arteri sıkış-

tırıp vertebro-baziler iskemiğe neden olduğu düşünülmüştür.¹⁵ KA'sı olan hastalarda cerrahi öncesi anestezi uzmanlarının bu konuda bilgilendirilmesi ve aşırı hiperekstansiyondan kaçınılması önemlidir. KA'nın servikal travma sonrası odontoid Tip 2 kırığı için bir risk faktörü olduğunu çalışmalarda gösterilmiştir.¹⁶ KA'ya ait bu komplikasyonlar nedeniyle hastamıza bilgi verilmiştir. Atlasa (C1) uygulanacak cerrahi işlemler sırasında bu anomali varlığı mutlaka sorgulanmalıdır.

KA'nın klinik tablosu, teşhisini zorlaştıran çeşitli semptomlarla karakterizedir. KA'lı hastalar genellikle uzun süre farklı tanımlarla izlenir ve değerlendirilir. Bu tanımlar arasında oksipital sinir nevralsisi, oksipital kondil osteokondrozu, migren, sefalji, gerilim tipi baş ağrısı, vejetatif-vasküler distoni, servikobrakialji, senkopal durumlar veya etiyolojisi ve patogenezi tam olarak açıklanamayan vertebro-baziler yetmezlik yer alabilir. Bu hastalar farklı tetkik ve tedaviler alır, bu da gerekli tedavi stratejisinin oluşturulmasını zorlaştırır.¹ Lateral sefalogram, servikal omurga bölgesindeki anormalliklerin ve patolojilerin tespitinde temel tarama araçlarından biri olarak değerlendirilmelidir.³

Hastalığın tedavisinde konservatif yaklaşımlar daha çok benimsenmektedir. Hastaların %50-60'ında nöks görüldüğünü ve tekrar tedavi gereksinimi olduğunu belirtmektedir.¹⁷ Hastamız konservatif tedavi sonrası şikâyetlerinde büyük oranda gerileme olmuş ve cerrahi düşünülmemiştir.

KA olan hastalarda vertebral arter kompresyonunun cerrahi tedavisi, konservatif tedavinin etkisiz kaldığı durumlarda tercih edilmektedir. Minimal invaziv posterior transmusküler yaklaşım, rutin orta hat arka yaklaşıma alternatif olarak sunulmaktadır. Bu yöntem, vertebral arterin sıkışmış V3 segmentinin doğrudan görüntülenmesini sağlar, kan kaybını ve ameliyat süresini azaltır ve ameliyat sonrası ağrıyı en aza indirir.¹⁸

KAYNAKLAR

1. Sarıyıldız MA, Özaras N. Kimmerle Anomalisi: Bir Olgu Sunumu [Kimmerle's Anomaly: A Case Report]. *Turkish Journal of Physical Medicine and Rehabilitation*. 2009;55(2):87-8. <https://www.ftrdergisi.com/uploads/sayilar/229/buyuk/87-882.pdf>
2. Afsharpour S, Hoiris KT, Fox RB, Demons S. An anatomical study of arcuate foramen and its clinical implications: a case report. *Chiropr Man Therap*. 2016;24:4. PMID: 26811743; PMCID: PMC4724954.
3. Aktas AR, Erkmen C, Ozdol C, Cetin M, Parpar T, Ustun ED, et al. Variations of sulcus arteria vertebralis and correlation with clinical symptoms. *Journal Of Clinical And Analytical Medicine*. 2015;6:830-4. <https://www.semanticscholar.org/paper/Variations-of-Sulcus-Arteria-Vertebralis-and-with-Akta%C5%9F-Erkmen/e9c0f23aab4fcd4937fc481d9b901d6e8a88f304>
4. Elliott RE, Tanweer O. The prevalence of the ponticulus posticus (arcuate foramen) and its importance in the Goel-Harms procedure: meta-analysis and review of the literature. *World Neurosurg*. 2014;82(1-2):e335-43. PMID: 24055572.
5. Tambawala SS, Karjodkar FR, Sansare K, et al. Prevalence of ponticulus posticus on lateral cephalometric radiographs, its association with cervicogenic headache and a review of literature. *World Neurosurg*. 2017;103:566-75. PMID: 28427978.
6. Bayrakdar IS, Miloglu O, Altun O, Gumussoy I, Durna D, Yilmaz AB. Cone beam computed tomography imaging of ponticulus posticus: prevalence, characteristics, and a review of the literature. *Oral Surg Oral Med Oral Pathol Oral Radiol*. 2014;118(6):e210-9. PMID: 25457896.
7. Mokhtari N, Ashtari F, Razavi M, Ghaffari R. Prevalence and characteristics of ponticulus posticus and its association with cervicogenic headache and migraine: a lateral cephalometric study. *J Res Med Sci*. 2022;27:61. PMID: 36353341; PMCID: PMC9639722.
8. Joshi V, Matsuda Y, Kimura Y, Araki K. Evaluation of prevalence and characteristics of ponticulus posticus among Japanese adults: a comparative study between CBCT imaging and lateral cephalogram. *Orthod Waves*. 2018;77(2):134-41. doi:10.1016/j.odw.2018.04.001
9. Cicek ED, Keser N, Is M, Ates O. Can intracranial vertebral artery hypoplasia be an etiopathogenetic factor for Barré-Liçou Syndrome other than arcuate foramen? A retrospective clinical study and review of literature. *Turk Neurosurg*. 2022;32(4):571-7. PMID: 34664696.
10. Lukyanchikov VA, Senko IV, Ryzhkova ES, Dmitriev AY. Primenenie navigatsii v sosudistoi neirokhirurgii [Navigation in vascular neurosurgery]. *Zh Vopr Neirokhir Im N N Burdenko*. 2020;84(4):82-9. Russian. PMID: 32759931.
11. Terzi R, Özer T. Vertebrobasiler yetmezlik bulguları ile semptomatik Kimmerle anomalisi: olgu sunumu [Symptomatic Kimmerle's anomaly with vertebrobasilar insufficiency signs: a case report]. *Türkiye Fiziksel Tıp ve Rehabilitasyon Dergisi*. 2016;62(2):174-7. <https://search.trdizin.gov.tr/en/yayin/detay/228175>
12. Koutsouraki E, Avdelidi E, Michmizos D, Kapsali SE, Costa V, Baloyannis S. Kimmerle's anomaly as a possible causative factor of chronic tension-type headaches and neurosensory hearing loss: case report and literature review. *Int J Neurosci*. 2010;120(3):236-9. PMID: 20374094.
13. Split W, Sawrasewicz-Rybak M. Zespół objawów klinicznych w anomalii Kimmerlego [Clinical symptoms and signs in Kimmerle anomaly]. *Wiad Lek*. 2002;55(7-8):416-22. Polish. PMID: 12428570.
14. Eşkut N, Ünsal YÖ, Köşkdereiloğlu A, Top Kartı D, Ortan P, Bilgin RR. Vertebral arter diseksiyonu tanılı hastaların retrospektif değerlendirilmesi [Retrospective evaluation of patients diagnosed with vertebral artery dissection]. *Osmangazi Tıp Dergisi*. 2022;44(6):845-50. doi:10.20515/otd.1115662.
15. Brown M, Verheyden C. Posterior fossa infarction following cleft palate repair and the arcuate foramen. *Plast Reconstr Surg*. 2009;124(5):237e-239e. PMID: 20009798.
16. Ozdemir B, Kanat A, Durmaz S, Ersegun Batoik O, Gundogdu H. Introducing a new possible predisposing risk factor for odontoid type 2 fractures after cervical trauma; ponticulus posticus anomaly of C1 vertebra. *J Clin Neurosci*. 2022;96:194-8. PMID: 34840095.
17. Mudit G, Srinivas K, Satheesha R. Retrospective analysis of ponticulus posticus in Indian orthodontic patients-a lateral cephalometric study. *Ethiop J Health Sci*. 2014;24(4):285-90. PMID: 25489191; PMCID: PMC4248026.
18. Keser N, Uğur Z, Karabay N. Arkuat foramen: atlasın hatırlanması gereken önemli bir varyasyonu [Arcuate foramen: an essential variation of the atlas that should keep in mind]. *Bosphorus Medical Journal*. 2022;9(3):204-8. <https://jag.journalagent.com/bmj/pdfs/BMJ-82713-REVIEW-KESER.pdf>