

Kalçanın Bilateral Geçici Osteoporozu

Bilateral Transient Osteoporosis of the Hip: Case Report

Senem ŞAŞ,^a
Fatmanur Aybala KOÇAK,^b
Emine Eda KURT,^b
Figen TUNCAY,^b
Hatice Rana ERDEM^b

^aFiziksel Tıp ve Rehabilitasyon Kliniği,
Ahi Evran Üniversitesi
Eğitim ve Araştırma Hastanesi,
^bFiziksel Tıp ve Rehabilitasyon AD,
Ahi Evran Üniversitesi Tıp Fakültesi,
Kırşehir

Geliş Tarihi/Received: 09.02.2016
Kabul Tarihi/Accepted: 22.11.2016

Yazışma Adresi/Correspondence:
Senem ŞAŞ
Ahi Evran Üniversitesi
Eğitim ve Araştırma Hastanesi,
Fiziksel Tıp ve Rehabilitasyon Kliniği,
Kırşehir,
TÜRKİYE/TURKEY
senemsas@gmail.com

ÖZET Kalçanın geçici osteoporozu (KGO) özellikle orta yaşlı erkekleri ve gebeliğin üçüncü trimesterindeki kadınları etkileyen, etiyojisi bilinmeyen nadir görülen klinik bir durumdur. Semptomların kendiliğinden rezolüsyonu ile benign bir seyri mevcuttur. Geçici osteoporoz, avasküler nekroz başta olmak üzere diğer hastalıklarla karışabilmektedir. Erken dönemlerde bu iki hastalığın birbirinden ayırt edilmesi uygun tedavi planının seçilebilmesi için önemlidir. Bu çalışmada, 44 yaşındaki multipl skleroz hastalığı olan, kortikosteroid kullanım öyküsü olmayan bilateral KGO'lu erkek olgu güncel literatür eşliğinde sunulmuştur.

Anahtar Kelimeler: Kalça; geçici osteoporoz; kemik iliği ödemi; rehabilitasyon

ABSTRACT Transient osteoporosis of the hip (TOH) is a rare clinical condition affecting especially middle-aged men and women in the third trimester of pregnancy with unknown etiology. It has a benign course with spontaneous resolution. Transient osteoporosis can be confused with other diseases such as avascular necrosis. Early diagnosis is important to identify and plan correct treatment. In this report, we present a 44 years old male case with bilateral TOH-a multiple sclerosis patient who is not under medication-by reviewing current literature.

Key Words: Hip; transient osteoporosis; bone marrow edema; rehabilitation

J PMR Sci 2017;20(2):94-7

Kalçanın geçici osteoporozu (KGO), özellikle orta yaşlı erkekleri ve gebeliğin üçüncü trimesterindeki kadınları etkileyen, etiyojisi bilinmeyen nadir görülen klinik bir durumdur. Bu hastalıkta tutulan eklemlerde şiddetli ağrı, ağırlık aktarımında zorluk ve eklem hareket açıklığı (EHA)'nda kısıtlılık olması tipiktir. Sıklıkla, tutulan eklemlerde osteopeni görülmektedir. Ancak, hastalığın erken döneminde radyolojik bulgular ortaya çıkmayabilir.^{1,2} Radyolojik incelemenin semptom başlangıcından bir ay sonra yapılması önerilmektedir. KGO'nun avasküler nekroz (AVN), enfeksiyon ve stres fraktürleri ile ayırıcı tanısı yapılmalıdır.^{2,3}

KGO'da kalçada ani ve progresif ağrı, tutulan tarafta dizabilite ve antajik yürüyüş başvuru nedenidir. Bu hastalık kendini sınırlayan, klinik ve radyolojik bulgularının tamamen birkaç ayda (6-8 ay) düzeldiği bir durumdur.⁴

KGO'nun 2/3'ü erkeklerde, 1/3'ü kadınlarda görülmektedir. Kadınlarda genellikle, gebeliğin son trimesterinde veya doğum sonrasında görülmektedir.² KGO'nun bilateral görülmesi oldukça nadir bir durumdur.⁵

Bu çalışmada, 10 ay aralıkla her iki kalça eklemi tutulan ve kortikosteroid kullanım öyküsü olmayan multipl skleroz (MS)'lu 44 yaşındaki KGO'lu erkek olgu sunulmuştur.

OLGU SUNUMU

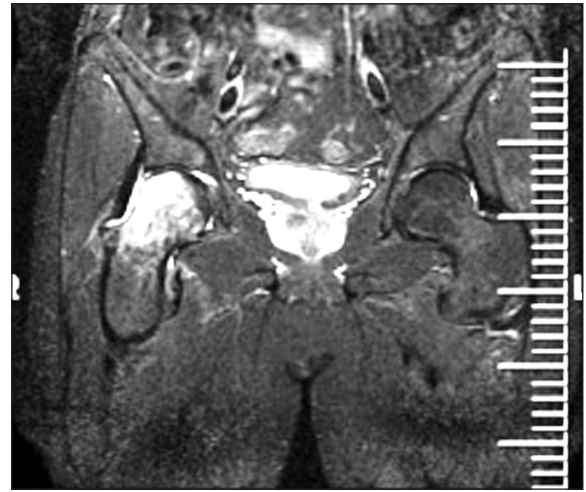
Kırk dört yaşındaki erkek olgu, ani başlangıçlı sağ kalça ağrısı ile polikliniğimize başvurdu. Olgu, ağrının yaklaşık 20 gün önce başladığını, kalçadan uyluk ön yüzüne doğru yayıldığını, ayakta durma ve yürüme ile arttığını, dinlenme ile azaldığını belirtmekte idi. Beraberinde uyuşma-karınçalanmanın olmadığını ifade eden olguda; travma, sabah tutukluğu, ateş ve kilo kaybı öyküsü yoktu. Sigara ve alkol kullanımı yoktu. Yirmi sekiz yaşında MS tanısı alan olgu, kortikosteroid ve diğer immünsüpresif ilaç kullanmadığını belirtti. Yapılan fizik muayenede sağ kalça rotasyonları ve abdüksiyonu ağrılı ve limitli idi. Bel hareketleri açık ve ağrısızdı. Antalgik yürüyüş mevcuttu. Diğer eklemlerde hareket açıklığı tam olan olgunun, nörolojik muayenesi de normal idi.

AVN ve fraktür ön tanıları ile öncelikle pelvis röntgenogramı ve daha sonra manyetik rezonans görüntüleme (MRG) istendi ve KGO olarak değerlendirildi (Resim 1). Olgunun kemik mineral yoğunluğu (KMY) ölçümü yapıldı ve L1-L4 T skoru -2,3, femur boynu T skoru -1,9 olarak belirlendi. Biyokimyasal analizde serum kalsiyum, fosfor, alkalin fosfat, parathormon, tiroid fonksiyon testleri normal sınırlarda idi. Eritrosit sedimentasyon hızı 2 mm/saat, hemoglobin değeri ise 15,5 g/dL, C-reaktif protein 0,4 mg/dL (0-0,5 mg/dL), romatoid faktör negatif (<20) olarak ölçüldü.

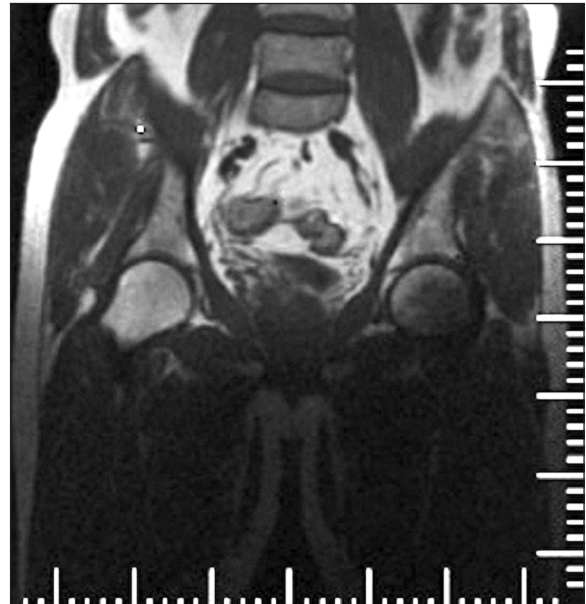
Mevcut klinik ve radyolojik bulgular ile olguya KGO tanısı konularak asemetazin 120 mg/gün başlandı; yatak istirahati, bir çift kanedyen kullanımı önerildi. Olguya bir yıl süre ile alendronat 70 mg/hafta, 1.200 mg kalsiyum ve 880 IU D3 vitamini günlük olarak kullanması önerildi. Tedavi başlangı-

cından iki hafta sonra ağrısı azalan olguya EHA egzersizleri başlandı. Asemetazin 120 mg/gün dozunda üç hafta kullanıldı. Üç ay sonraki izleminde kalça eklemine hareket açıklığının tam ve ağrısız olduğu saptandı. Olgunun bağımsız olarak ambule olabildiği ve normal günlük yaşam aktivitelerine döndüğü gözlemlendi. Olgunun altı ay sonra alendronat, kalsiyum ve D vitamini kullanmayı bıraktığı öğrenildi.

On ay sonra, karşı kalçada benzer şikâyetlerle tekrar polikliniğimize başvuran olgunun klinik ve



RESİM 1: Sağ kalça MRG'de femur başı ve boynunda sinyal değişiklikleri.



RESİM 2: On ay sonra çekilen kalça MR: Sol kalçada sinyal değişiklikleri.

laboratuvar değerlendirmeleri sonucu kan testlerinde anormallik saptanmadı. Çekilen MRG, sol kalçanın geçici osteoporozu olarak rapor edildi (Resim 2). Olguya tekrar asetaminofen 120 mg/gün başlandı ve bir çift kanediyen kullanımı önerildi. Olgunun semptomları, cerrahi müdahaleye gerek kalmadan 20 gün sonra kendiliğinden kayboldu.

TARTIŞMA

KGO, ilk kez üç gebe kadında 1959 yılında Curtis ve Kincaid tarafından tanımlanmıştır. Belirtilen hastalarda, gebeliğin son trimesterinde kalçaya yük verme ile artan ağrı, radyolojik olarak gösterebilen osteopeni ile kemik iliği ödemi varlığı ve eşlik eden hastalığın olmadığı bildirilmiştir.² KGO'nun 2/3'ü yaş aralığı 40-60 yıl olan erkeklerde, 1/3'ü kadınlarda gözlenmektedir. Kadınlarda genellikle, gebeliğin son trimesterinde veya doğum sonrasında gözlenmektedir.²

KGO etiyolojisi; genetik yatkınlık, geçici sinovit, AVN'nin erken fazı, C vitamini yetersizliği, gebelikle ilişkili hormonal ve kimyasal faktörler, venöz dolaşım bozukluğu, refleks sempatik distrofi, obturator sinire bası şeklinde özetlenebilmektedir.⁶ KGO'yu kadınlarda genellikle gebelik ile ilişkili rapor edilir iken, gebe olmayan bir kadında da KGO olgu sunumu yayımlanmıştır.⁷ Ayrıca, anki-lozan spondiliti olan bir erkek hastada da KGO tanımlanmıştır.⁸

Proksimal femur ve femur başı en çok etkilenen bölgedir, bununla birlikte diğer alt ekstremité bölgelerinin tutulumları da yayımlanmıştır.⁵ KGO'nun bilateral görülmesi oldukça nadir bir durumdur. Bilateral kalça tutulumuna kadınlarda erkeklerden daha sık rastlanmaktadır.⁵ Olgumuzda da bilateral kalça tutulumu mevcut idi.

Dhaliwal ve ark. ise 20 yaşındaki bir erkekte önce sol, altı ay sonra sağ kalçada KGO'lu olgu yayımlamışlar ve KGO'nun genç erkekte de ayrıca bilateral görülebileceğini vurgulamışlardır.⁹ Literatürde bilateral tutulumlu olgu sunumları oldukça azdır. Bu çalışmada, önce sağ, 10 ay sonra sol kalçada KGO saptanan olgu sunulmuştur.

KGO tanısında ilk olarak konvansiyonel grafiler çekilmesi gerekmektedir. KGO'da lezyon ho-

mojendir. KGO'da EHA rotasyon ve abduksiyon dışında korunur iken, kemik erozyonu ve subkondral kollaps beklenmemektedir. AVN'nin lezyonu ise homojen değildir ve femur başının anterosüperior bölgesinde segmental veya fokaldır. Ayrıca, subkondral kollaps (yarım ay bulgusu) AVN için patognomotiktir.⁷ KGO tanısı için MRG ve sintigrafi önerilmektedir. KGO tanısında KMY ölçümünün yararı bulunmamaktadır.⁷ Olgumuzun tanısı için AVN ve kırık ön tanısı ile konvansiyonel grafi ve tanı doğrulanması için MRG çekilmiştir, sintigrafi kullanılmamıştır. Yapılan MRG'de, KGO için tipik olan kemik iliği ödemi, eklem effüzyonu ve femur başında osteopeni saptanmıştır. Ayırıcı tanıda başta AVN olmak üzere osteomyelit, inflamatuvar artrit, septik artrit, pigmente villonodüler sinovit, migruatuar osteoporoz, osteokondromatozis, refleks sempatik distrofi, osteoartrit düşünülmelidir. KGO tanısı için MRG ve sintigrafi önerilmektedir. KGO tanısında KMY ölçümünün yararı bulunmamaktadır.⁷ KGO'nun ayırıcı tanısı AVN ile mutlaka yapılmalıdır. Klinik ve radyolojik bulgular ayırıcı tanıda fayda sağlamaktadır. KGO'da ağrının eklem yük binmesi ile aniden artması, istirahatle azalması ve antalgik yürüyüş tipiktir. KGO'nun prognozu iyidir, AVN'nin seyri progresiftir. AVN'de ağrının istirahatle azalmadığı ve tutulan eklem yük binmesi ile arttığı görülmektedir. AVN'de kortikosteroid kullanımı, alkolizm, travma veya hemoglobinopatiler gibi predispoze durumlar bulunmaktadır.^{7,9} Olgumuzda AVN için tetikleyici faktör saptanmamıştır.

Geçici osteoporozun tedavisi konservatif olarak yapılmaktadır. Tedavide temel olarak ağrı kontrolü, tutulan eklem binen yükün azaltılması ve kırıkların önlenmesi hedeflenmektedir.¹⁰ Oral, intravenöz veya intramusküler bifosfanat tedavisinin yararlı olduğu yayımlanmıştır.^{9,10} Bundan başka, KGO tedavisinde kalsitonin ve prednizolon kullanılmıştır.¹⁰ Bu çalışmada sunulan olgu asetaminofen, alendronat, kalsiyum ve D vitamini ile tedavi edilmiş, konservatif yöntemler önerilmiştir. Olgu, izlemlerinde klinik olarak rahatladığı için kontrol MRG yapılmasını kabul etmemiştir.

Çeşitli çalışmalarda, KGO ile ilişkili kalça kırıkları bildirilmiştir.² Ayrıca, gebelikle ilişkili

KGO'da femur başı, femur boynu ve daha az olarak da asetabulumda kalça kırığı oluştuğuna dair literatürde 90 olgu sunumu yayımlanmıştır. Bu 90 hastanın 15'ine cerrahi müdahale yapıldığı rapor edilmiştir. Bu cerrahi müdahale kırığa bağlı olarak kapalı redüksiyon, internal fiksasyondan total kalça artroplastisine varan değişiklikleri kapsamaktadır.^{2,11}

Sonuç olarak; KGO iyi seyirli, kendini sınırlayan nadir bir klinik antitedir. Bilateral görülmesi daha da nadir bir durumdur. Gebelik bilinen tek tetikleyici faktördür. Ancak, ani başlangıçlı kalça ağrısı olan erkek hastada, KGO ayırıcı tanıda düşünülmelidir. KGO'nun AVN ile ayırıcı tanısı erken dönemde optimal tedavi rejimlerinin belirlenmesi için gereklidir.

KAYNAKLAR

1. Curtiss PH Jr, Kincaid WE. Transitory demineralization of the hip in pregnancy. A report of three cases. *J Bone Joint Surg Am* 1959;41-A:1327-33.
2. Maliha G, Morgan J, Vrahas M. Transient osteoporosis of pregnancy. *Injury* 2012;43(8):1237-41.
3. Schapira D. Transient osteoporosis of the hip. *Semin Arthritis Rheum* 1992;22(2):98-105.
4. Bezer M, Gökkus, K, Kocaoglu B, Erol B, Güven O. Transient osteoporosis of the hip in pregnancy: a report of three cases. *Acta Orthop Traumatol Turc* 2004;38(3):229-32.
5. Kalliakmanis AG, Pneumaticos S, Plessas S, Papachristou G. Transient hip osteoporosis. *Orthopedics* 2006;29(3):263-4.
6. Niimi R, Sudo A, Hasegawa M, Fukuda A, Uchida A. Changes in bone mineral density in transient osteoporosis of the hip. *J Bone Joint Surg Br* 2006;88(11):1438-40.
7. Erdem HR, Özdemirel AE, Nacı B, Şengül M. Idiopathic transient osteoporosis of the hip in a non-pregnant woman: a case report. *J PMR Sci* 2013;59:157-60.
8. Straten VH, Franssen MJ, den Broeder AA, Obradov M, van den Hoogen FH. Regional migratory osteoporosis in a patient with ankylosing spondylitis. *Scand J Rheumatol* 2009;38(1):63-5.
9. Dhaliwal J, McConnell JS, Greer T. Bilateral transient osteoporosis of the hip in a 20-year-old man. *BMJ Case Rep* 2014;10:2014.
10. Kibbi L, Touma Z, Khoury N, Arayssi T. Oral bisphosphonates in treatment of transient osteoporosis. *Clin Rheumatol* 2008;27(4):529-32.
11. Emami MJ, Abdollahpour HR, Kazemi AR, Vosoughi AR. Bilateral subcapital femoral neck fractures secondary to transient osteoporosis during pregnancy: a case report. *J Orthop Surg (Hong Kong)* 2012;20(2):260-2.